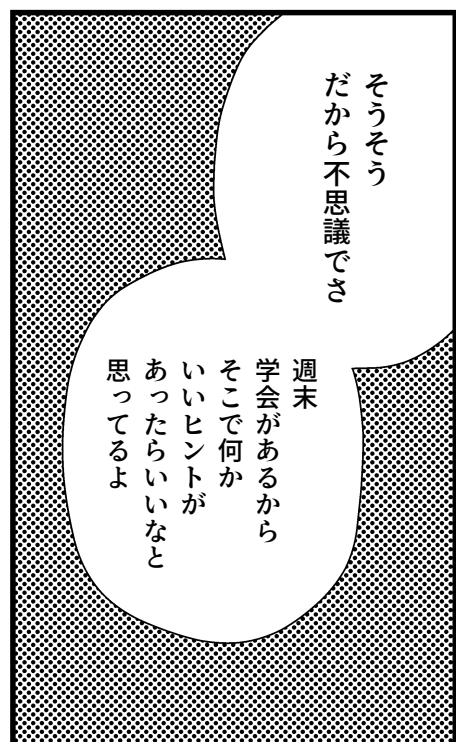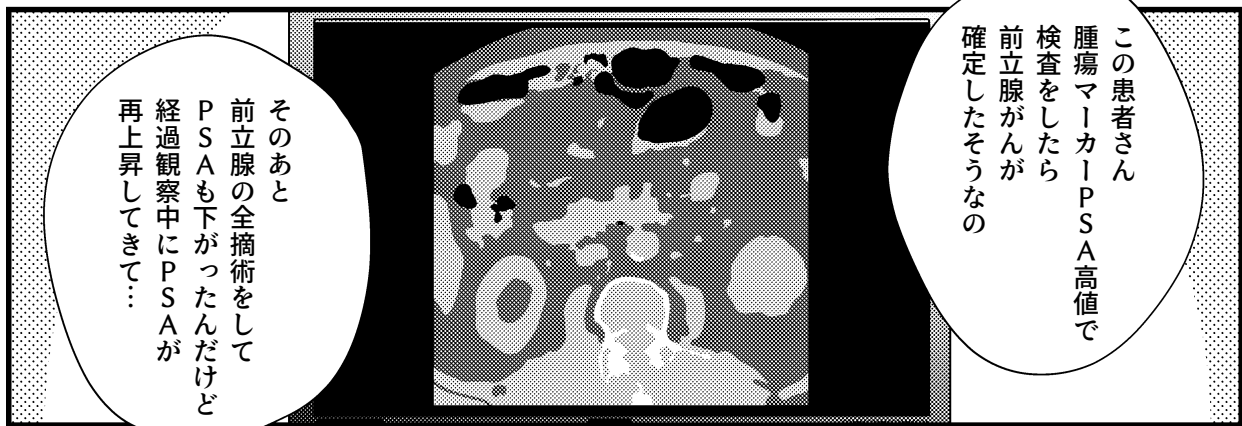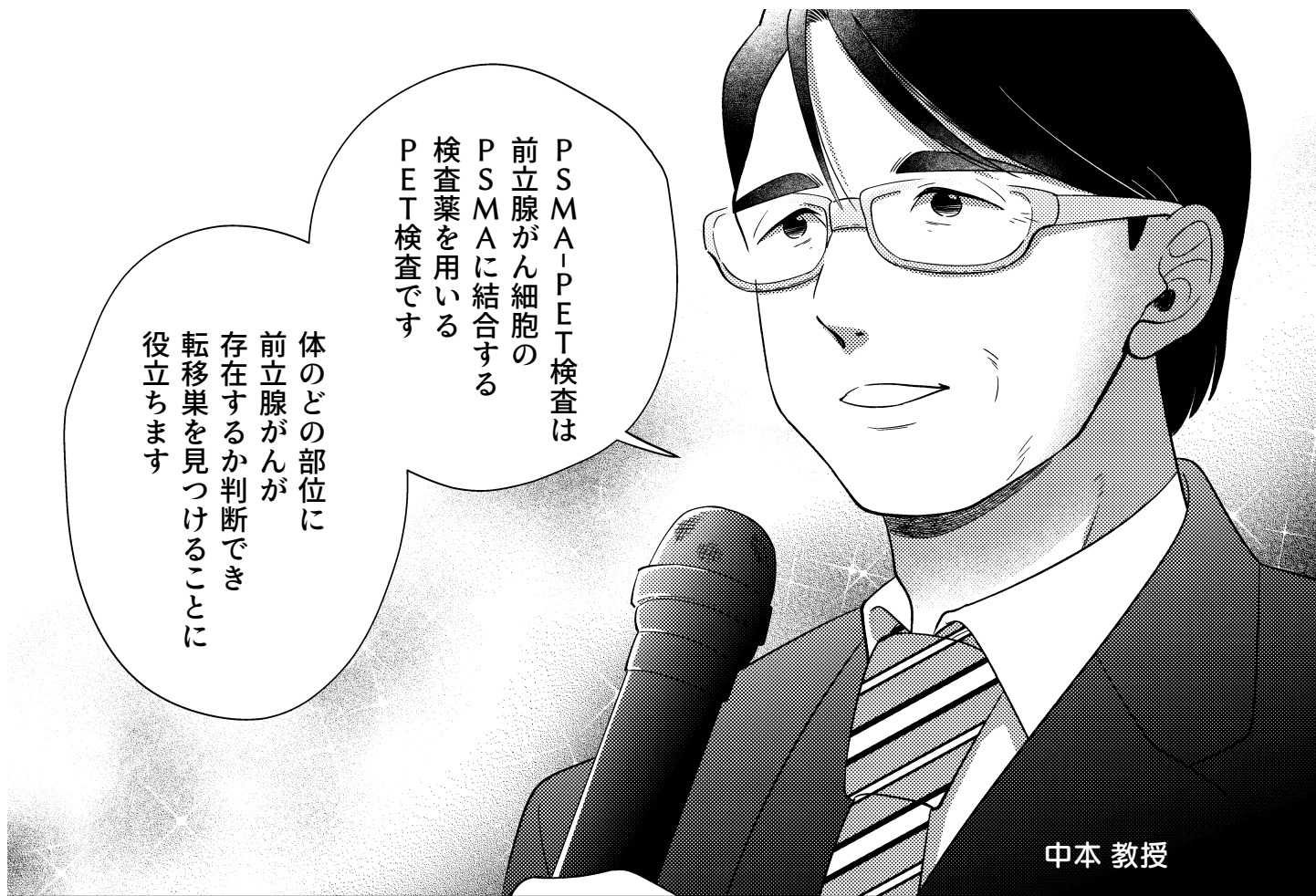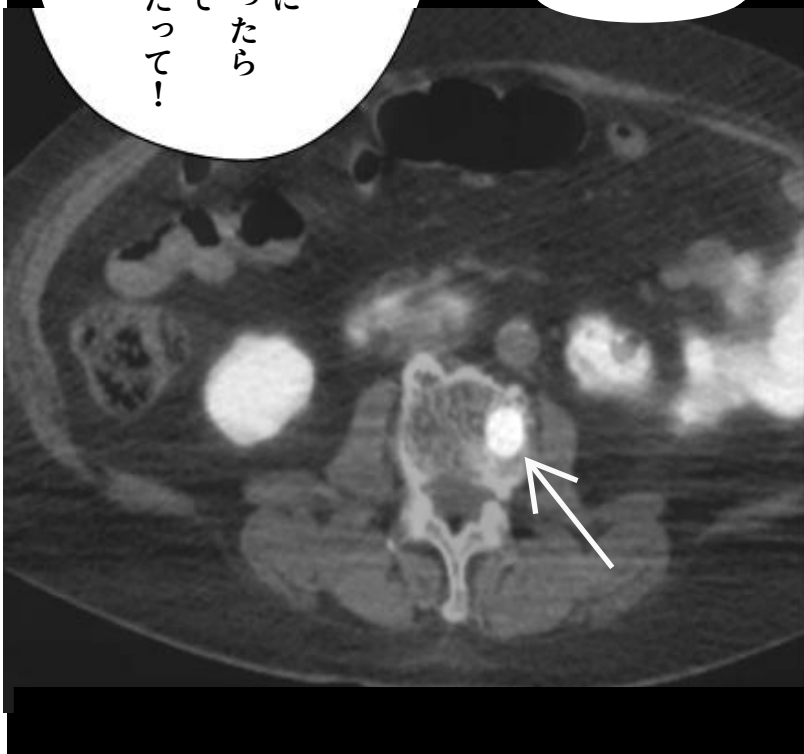


後日

桂川先生！

こないだ言ってた  
前立腺がんの患者さん  
PSMA-PIPETで  
腰椎に集積が認められ  
骨転移が疑われたの

それでその部分に  
放射線治療を行ったら  
PSAが低下して  
無事に退院されたって！



おおー！

よかったじゃん！

これも  
PSMA-PIPET検査を  
したからだな！

画像診断って  
こうして新しいものが  
開発されて常に  
進歩していくのね

私もがんばら  
なくっちゃ！